

3M

Clarity™

Esthetic Orthodontic Solutions

ПОЗИЦИОНИРОВАНИЕ АТИПИЧНО РАСПОЛОЖЕННОГО КЛЫКА, ИСПОЛЬЗУЯ МЕХАНИКУ САМОЛИГИРУЮЩИХСЯ БРЕКЕТОВ.

Поступила в редакцию 18.12.2019

Принята к печати 15.01.2020

КЛИНИЧЕСКИЙ ДИАГНОЗ:

Возраст пациента: 13 лет. **Пол:** мужской.

Аномалии окклюзии: Нейтральный прикус, с сагиттальным несоответствием. Глубокий прикус, с горизонтальным типом роста челюстей. Протрузия верхних резцов, мезиальное смещение супраположение зуба 2.3, задержка физиологической смены временного зуба 6.3. Протрузия и супраположение нижних резцов. Диастема, тремы на нижней челюсти, повороты по оси зубов на обеих челюстях.

Профиль до начала лечения



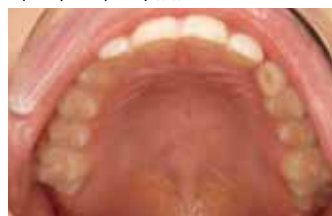Фас до начала лечения



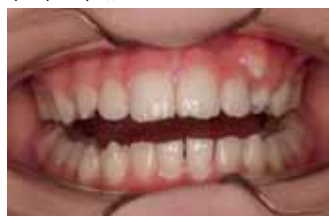Улыбка до начала лечения



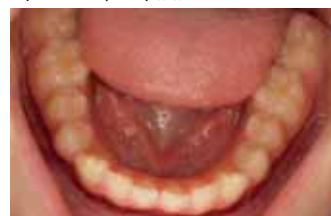Форма верхнего зубного ряда до начала лечения



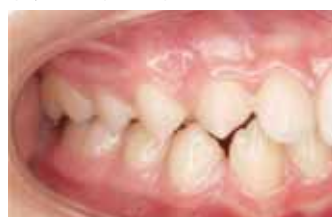Приоткрытый рот до начала лечения



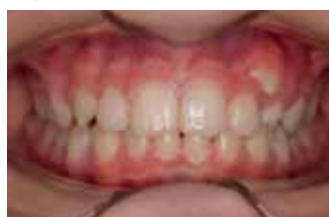Форма нижнего зубного ряда до начала лечения



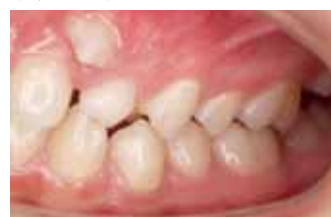Прикус боковой проекция справа до начала лечения



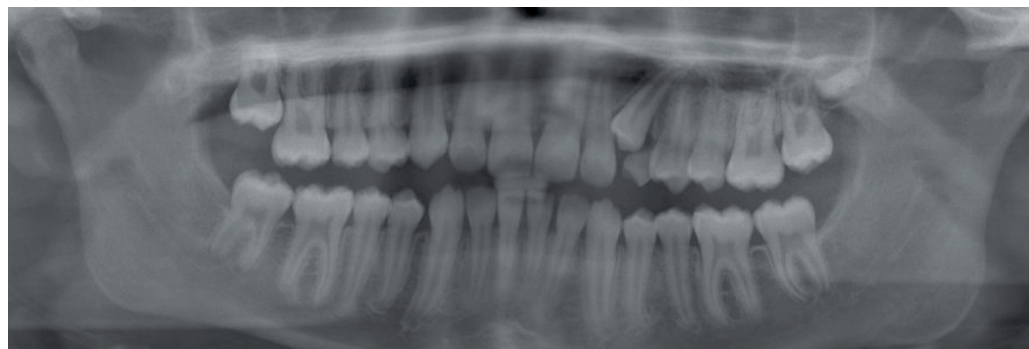
Прикус проекция фас до начала лечения



Прикус боковой проекция слева до начала лечения



Панорамная рентгенограмма (до начала лечения)



Д-Р ДИРК КУЯТ

Магистр наук в области ортодонтии
Гросс-Герар / Франкфурт, Германия

ПЛАН ЛЕЧЕНИЯ:

Общее время лечения: 11 месяцев и 2 недели.

Последовательность смены ортодонтических дуг

| Стадия | Продолжительность | Верхняя дуга | Нижняя дуга |
|---------------|-------------------|----------------------|----------------------|
| Нивелирование | 8 недель | .014 Nitinol Cl | .014 Nitinol Cl |
| Выравнивание | 6 недель | .014 Nitinol Cl | .018 Nitinol Cl |
| Рабочая | 8 недель | .016x.022 Nitinol Cl | .016x.022 Nitinol Cl |
| | 6 недель | .017x.025 Nitinol Cl | .017x.025 Nitinol Cl |
| Завершающая | 15 недель | .017x.025 St Steel | .016x.016 St Steel |
| | 7 недель | .017x.025 St Steel | .017x.025 St Steel |